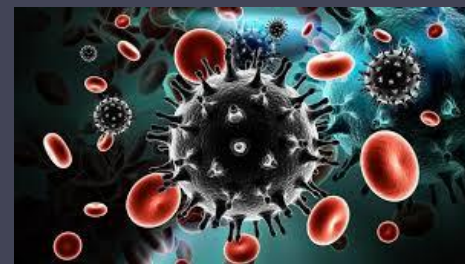


MANEJO DEL TRATAMIENTO EN PACIENTE VIH CON DIETA ABSOLUTA



Hospital General Universitario
Santa Lucía

AUTORES: Celia Juez Santamaría, Ana Lloret Llorca

REVISOR: Maria Henar García Lagunar

Casos clínicos Somufarh 2020

ANTECEDENTES

Paciente mujer, 42 años. NAM

-Infección **VIH** estadio B2 con CV indetectable en tratamiento con **Tenofovir Alafenamida 10mg /Emtricitabina 200 mg /Elvitegravir 150mg /Cobicistat 150mg: 1 comprimido/24 horas.**

-Infección VHC F3 genotipo 1a tratado anteriormente con antivirales de acción directa con respuesta viral sostenida.

-Neoplasia vaginal intraepitelial (**VAIN**) de alto grado resecado de forma incompleta.

-Neoplasia vulvar intraepitelial (VIN) de alto grado pendiente de comentar la actitud terapéutica en comité de tumores.

HISTORIA ACTUAL

Acude al servicio de Urgencias por dolor abdominal generalizado desde hace 4 días que ha empeorado en las últimas 24 horas a pesar de tratamiento analgésico



ANTECEDENTES

Paciente mujer

-Infección VIH

Tenofovir

/Cobicistat

-Infección VIH

directa con

-Neoplasia

incompleta

-Neoplasia

actitud terapéutica

La VAIN es una enfermedad preneoplásica poco frecuente con una incidencia estimada de 0,2 casos por 100.000 mujeres/ año.

Es una lesión precursora del cáncer de vagina y se asocia a otras lesiones multicéntricas del tracto anogenital como la VIN.

tratamiento con
Vir 150mg

de acción

de forma

comentar la

de tumores.

HISTORIA ACTUAL

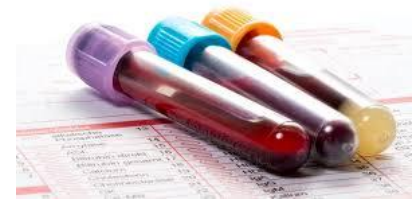Acude al servicio de Urgencias por dolor abdominal generalizado desde hace 4 días que ha empeorado en las últimas 24 horas a pesar de tratamiento analgésico



Pruebas de valoración objetiva y subjetiva en Urgencias

Analítica:

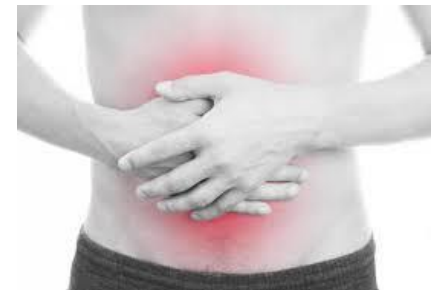Creatinina: 0,59 mg/dL (0,50-0,90); Urea: 20 mg/dL (16-49); **PCR: 17,45** (<0,5); Hemoglobina: 12,8 g/dL (12-16); **Leucocitos: 18230/μL** (4500-11000); **Neutrófilos: 15270/μL** (1800-7700).



Exploración:

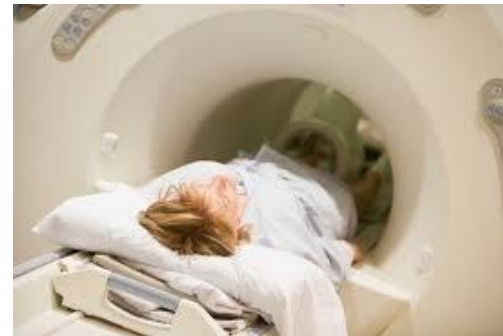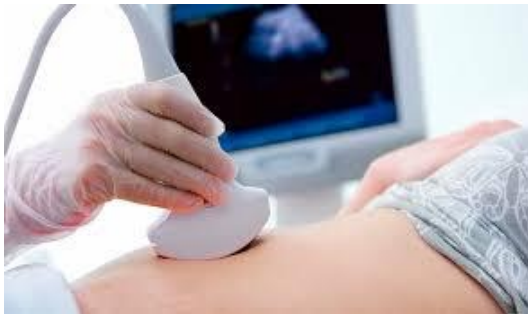Afebril, FC de 65 lpm, normotensa, normocoloreada y normohidratada. IMC: 26,08 (sobrepeso).

Abdomen doloroso a la palpación superficial y muy doloroso a la palpación profunda en flanco derecho izquierdo y mesogastrio.



Pruebas de valoración objetiva y subjetiva en Urgencias

- ECOGRAFIA ABDOMINAL: masa mal definida en hipogastrio asociada a cambios inflamatorios con engrosamiento de las asas intestinales y **posible relación con signos de infiltración tumoral** de su patología de base.
- TAC ABDOMINAL: masa de naturaleza **neoplásica** ya conocida de origen vaginal que parece **infiltrar a la vejiga y asas del intestino delgado** (ID). Distensión de asas del ID y estómago que sugiere un **cuadro suboclusivo**.



INGRESO EN ONCOLOGÍA



EVOLUCIÓN NUTRICIONAL

Intolerancia a la vía oral

Se inicia NP por vía periférica estandarizada : 5 gr de N, 50 gr de Lípidos, 80 gr de HC y 1250 mL

Inicio de NP individualizada

Fórmula de Mifflin-St.Jeor

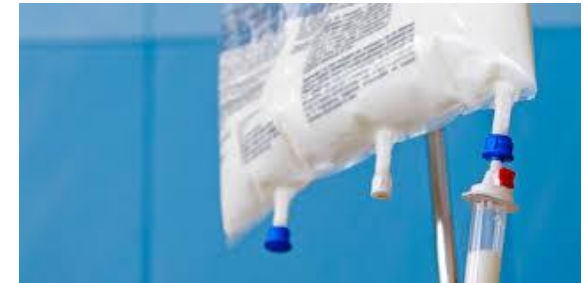- GEB=1281, 25 Kcal
- FA= 1,2 FE= 1,2
- GET= 1845 Kcal

Aporte proteico: 1,3 gramos/kg=87,88 gr proteína,
14 gr de Nitrógeno (351,52 Kcal)

60% de Kcal restantes (895 Kcal): 223 gr Glucosa
40% de Kcal restantes (597,2 Kcal): 66,33 gr de lípidos

Protocolo de NP estandarizada E0:

- N: 12,85 gramos
- Lípidos: 70 gramos
- Glucosa: 275 gramos
- Volumen total: 1850 mL



Sodio: 110 mEq, Potasio: 70 mEq,
Calcio: 10 mEq, Magnesio: 10 mEq,
Fosfato: 10 mEq.
Vitaminas lipo+hidrosolubles
Solución de oligoelementos

PET-TAC durante el ingreso

Incremento metabólico de tumor de vagina que infiltra a vejiga y asas de ID, así como varias **adenopatías** de nueva aparición

Progresión del tumor

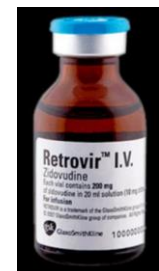VIH

Prueba analítica tras dos semanas sin medicación VIH

- CV VIH: 1340 copias/mL
- Linfocitos CD4: 230 células/ μ L, cociente CD4/CD8: 0,21

Opciones de tratamiento antirretroviral de NO administración oral:

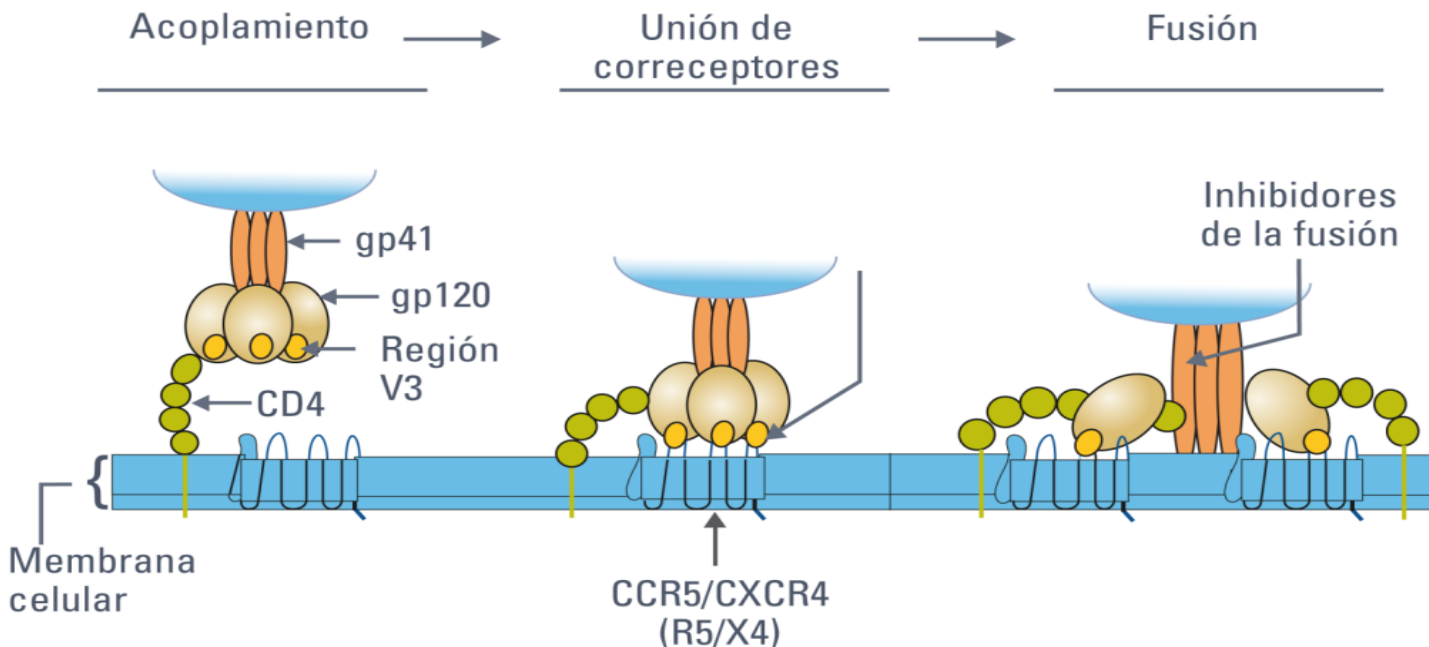
- Zidovudina 1-2 mg/kg cada 4 horas vía intravenosa
- Enfuvirtida 90mg cada 12 horas vía subcutánea



ENFUVIRTIDA

INDICACIÓN: en combinación con otros antirretrovirales en pacientes VIH con fallo a otros tratamientos

MECANISMO DE ACCIÓN: inhibición de la fusión del virus con los linfocitos. Se une a la glicoproteína gp41 del VIH impidiendo su reordenación, fusión y posterior entrada del virus RNA a la célula diana



TRATAMIENTO CON ENFUVIRTIDA

Kit de tratamiento:

- Enfuvirtida 108mg vial
- Jeringa de 3mL
- Jeringa de 1 mL
- Agua para inyecciones (API) 10mL vial
- Toallitas de alcohol

Indicaciones:

1.- Con la jeringa de 3 mL aspirar 1,1 mL de aire, introducir en el vial de API, presionar el émbolo y extraer 1,1 mL de API.

2.-Introducir 1,1 ml de API en el vial de Enfuvirtida evitando la formación de espuma sin agitar (puede tardar 45 minutos en diluirse).

3.-Con la jeringa de 1 mL aspirar 1 mL de aire, introducir en el vial de Enfuvirtida, presionar el émbolo y extraer 1 mL de la solución Enfuvirtida reconstituida.

4.-Administrar 1 mL de Enfuvirtida por vía subcutánea cada 12horas cambiando el lugar de administración en cada dosis.



ABORDAJE DEL TUMOR

ABORDAJE DEL TUMOR

ONCOLOGÍA
RADIOTERÁPICA

ONCOLOGÍA

CIRUGÍA GENERAL Y
DIGESTIVO

FARMACIA
HOSPITALARIA

GINECOLOGÍA

ENDOCRINOLOGÍA

UROLOGÍA

MEDICINA
INFECCIOSA

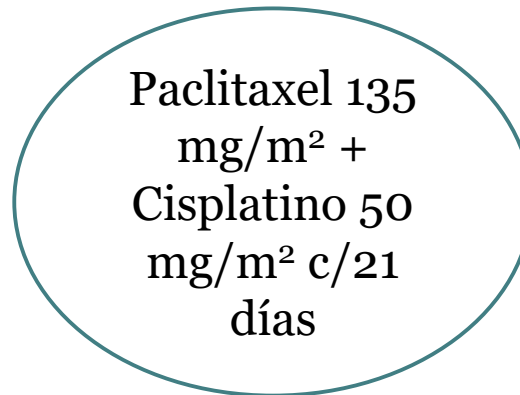
INICIO DE QUIMIOTERAPIA

ONCOLOGÍA
RADIOTERÁPICA

ONCOLOGÍA

CIRUGÍA GENERAL Y
DIGESTIVO

FARMACIA
HOSPITALARIA






GINECOLOGÍA

ENDOCRINOLOGÍA

UROLOGÍA

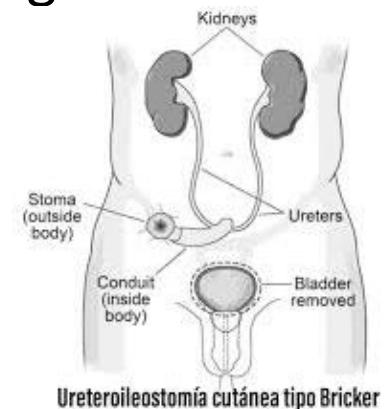
MEDICINA
INFECCIOSA

EVOLUCIÓN NUTRICIONAL Y DETECCIÓN DE INTERACCIONES

- Paciente comienza a tolerar la vía oral
- Se suspende NP 
- Suspende Enfuvirtida 
- Interacción con Cobicistat: inhibe el CYP3A4 (metaboliza Paclitaxel) + inhibe transportador MATE1 (aumenta la concentración de cisplatino) 
- Inicio: TenofovirAlafenamida25mg/Emtricitabina 200mg + Dolutegravir 50mg cada 24 horas

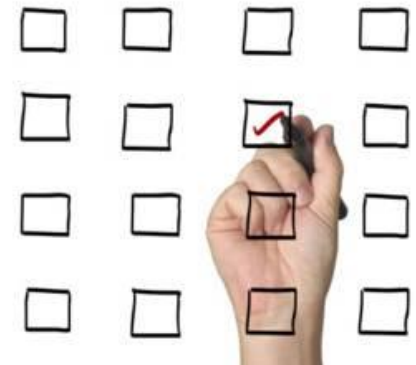DESENLACE

- Paciente dada de alta con buena tolerancia oral y suplementos enterales
- CV VIH tras 3 semanas del alta: INDETECTABLE
- Tras el sexto ciclo de QT: respuesta parcial al tratamiento
- Cistectomía radical con derivación urinaria Bricker, sigmoidectomía segmentaria y extirpación parcial vaginal
- RESPUESTA COMPLETA



RESUMEN DE LA CONTRIBUCIÓN DEL FARMACEÚTICO AL CASO

- Adquisición y dispensación de Enfuvirtida. Realización de kits con el material necesario y recomendaciones sobre su administración.
- Validación y elaboración de NP individualizada basada en los requerimientos nutricionales de la paciente.
- Validación del esquema de quimioterapia intravenosa.
- Detección de interacciones de su tratamiento antirretroviral anterior y propuesta de cambio de tratamiento.



BIBLIOGRAFÍA

- AEPCC-Guía: Neoplasia vaginal intraepitelial (VaIN). Publicaciones AEPCC, noviembre 201. ISBN 978-84-608-4145-6 Edición: 1ª, noviembre 2015 Copyright@ AEPCC 2015.
- Maiman M Fruchter RG Clark et al. Cervical cáncer as an AIDS-defining illness. *Obstet Gynecol* 1997; 89-76.
- Piovano E Macchi C. Attamante L et al. CO2 láser vaporization for the treatment of vaginal intraepithelial neoplasia: effectiveness and predictive factors for recurrence. *Eur J Gynaecol Oncol* 2015;36(4) 383-8
- Kahn JA, Xu J, Kapogiannis BG, Rudy B, Gonin R, Liu N, Wilson CM, Worrell C, Squires KE. Immunogenicity and safety of the human papillomavirus 6, 11, 16, 18 vaccine in HIV-infected young women. *Clin Infect Dis.* 2013 Sep;57(5):735-44.
- Chadburn A, Abdul-Nabi AM, Teruya BS, Lo A. Lymphoid proliferations associated with human immunodeficiency virus infection. *Arch Pathol Lab Med.* 2013; 137(3): 360–70. Disponible en: <http://www.ncbi.nlm.nih.gov/pubmed/23451747>.
- Ficha técnica autorizada de Fuzeon ®. Centro de Información online de Medicamentos de la AEMPS (CIMA). Disponible en: <https://cima.aemps.es/cima/publico/home.html> (Consultado: mayo, 2020)
- Espona M, Ferrández O, Grau S, Carmona A. Enfuvirtida: Primer fármaco de una nueva familia de antirretrovirales. *Farm Hosp.* 2005;29(6):375–83.
- Lalezari JP, Henry K, O’Hearn M, Montaner JSG, Piliero PJ, TroTier B, et al. Enfuvirtide, an HIV-1 fusion inhibitor, for drug-resistant HIV infection in North and South America. *N Engl J Med* 2003; 348: 2175-85.
- Bradley K, Crispens MA, Frederick P, George S. Uterine Neoplasms. *NCNN Guidelines.* 2020;1.2020:1–108. Disponible en: https://www.nccn.org/professionals/physician_gls/pdf/uterine.pdf
- Juan, A., Redondo, A., Rubio, M.J. et al. SEOM clinical guidelines for cervical cancer (2019). *Clin Transl Oncol* 22, 270–278 (2020). Disponible en: <https://doi.org/10.1007/s12094-019-02271-z>.

